



## 事故、やけどなどの傷痕

形成外科という診療科を  
ご存じでしょうか。

多くの方は形成外科の医師に対し、「傷をきれいに治すお医者さん」というイメージを持っていると思います。交通事故や手術などで顔や身体に傷痕が残った時には、形成外科医がきれいに治します。傷痕を治す時に、傷痕の方向を目立たない方向に治したり、真皮縫合という皮下の縫合を行ったり、細い縫合糸を使用し細かく縫合を行ったりなど、特別な皮膚の縫い方を駆使して、できるだけ痕が目立たないようにきれいに治すことを行っています。

やけどをした場合も、できるだけ痕が残らないよう治療に努めています。深いやけどやけが、そして患者さんの体質によっては、ケロイドや肥厚性癬痕とい

## 手術法駆使 きれいに治す

た、盛り上がった傷痕になることがあります。そのような時でも形成外科医は目立たないように治療に努めます。傷痕がきれいに落ち着く塗り薬や貼り薬を使用したり、傷痕の圧迫を指導したりして治療を行います。

耳たぶのピアス孔の傷痕がケロイドとして盛り上がる場合がありますが、手術でケロイドを摘出して再発しないよう薬を注射するなどの治療を行っています。

長い傷痕は、組織が縮まって固くなり、痛みが出たり、突っ張って関節の動きが悪くなる場合があります。このような場合は、傷痕をジグザクに縫ったりして突っ張りを改善するなどの治療を行います。やけどなどで生じた大きな傷や傷痕に対しては、皮膚移植を

行うことがあります。太ももなどから、紙切れのように薄い皮膚をもらって移植したりします。

このように形成外科ではいろいろな手術法を開発、駆使して、傷痕をきれいに

治しています。傷をきれいに治すには、手術前・後の治療も大変重要です。手術後の安静などが必要となることもあり、それらは患者さんの理解と協力がなければできません。このような手術前・後の適切な処置や指導も行います。傷痕が気になる方はぜひ形成外科医に相談してください。

形成外科分野の治療について、青森新都市病院の藤井・形成外科部長が4回にわたって紹介します。

形成外科の対象になる  
代表的な傷病

生まれつきの  
形態異常

口唇裂、口蓋裂、  
眼瞼下垂、  
耳介の変形、  
手足の形態異常

外傷、傷の  
治りが遅い腫瘍

交通事故、  
やけど、糖尿病、  
放射線照射後の  
皮膚腫瘍

皮膚表面の  
腫瘍の切除

腫瘍切除後の  
形態異常の修正

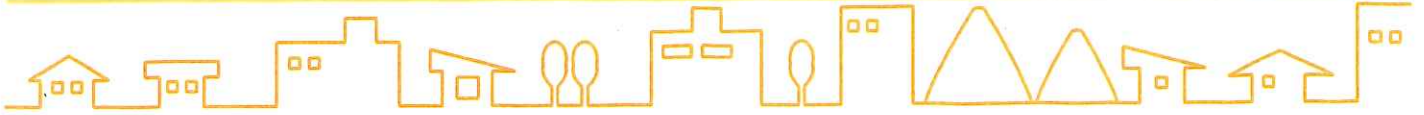青森新都市病院 形成外科部長  
藤井 暁 氏



＜ふじい・さとる 1991  
年、弘前大学医学部医学  
科卒業、北海道大学医学  
部形成外科学講座入局。  
北海道大学医学部附属病  
院、市立函館病院、北見  
赤十字病院などを経て、  
2020年7月から青森新都市  
病院形成外科勤務。日本形成外科学会専  
門医、同学会皮膚腫瘍外科分野指導医、同  
学会小児形成外科分野指導医＞

市病院形成外科勤務。日本形成外科学会専  
門医、同学会皮膚腫瘍外科分野指導医、同  
学会小児形成外科分野指導医＞





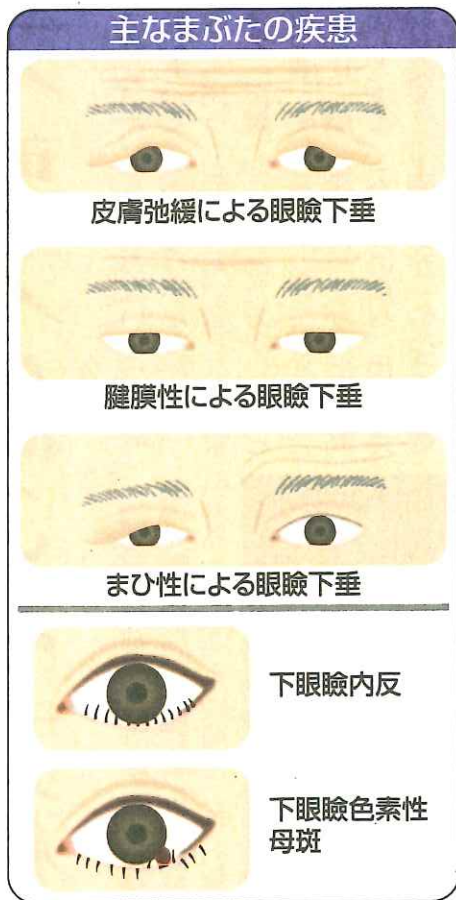
## まぶたの疾患

形成外科では、まぶたに生じるさまざまな疾患の治療を行っています。

眼瞼下垂は、まぶたを持ち上げられず、視界が狭くなる疾患です。顎を突き出して、まぶたの隙間から物を見ようとして、首すじが痛くなったり、肩が凝ったりなどの症状が出る場合があります。おでこの力で眉毛を持ち上げて見ようとするため、おでこが疲れたり、しわが増えたりといった症状も認めることがあります。視界が狭くなるため、歩いていると物にぶつかったり、自動車の運転などで信号機が見えづらいなど危険な状況になることもあります。

原因としては、生まれつきのものや、長年コンタクトレンズを使用しているとまぶたの中のすじがはずれ、まぶたを持ち上げる力

## 多様な原因に合わせ治療



が伝わらなくなること、まぶたを取るにつれてまぶたの皮膚が伸びてかぶせり、主に外側が見えづらくなるなど、さまざまなものがあります。いわゆる顔面神経麻痺で、おでこのまひが残ると、眉毛から垂れて、下垂を生じるものもあります。形成外科では、さまざまな原因に合わせて手術による治療を行っています。

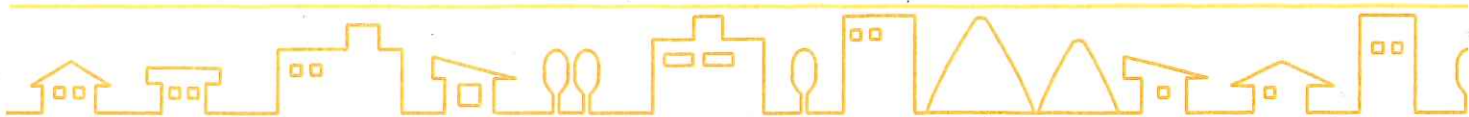
下まぶたでは、まぶたが眼球側に反り返る眼瞼内反などの疾患があります。まぶたが眼球側に反り返ると、まぶたが目の表面を傷つけてしまいます。目の表面は、感覚が非常に強いため、強い痛みや不快な症状が続くことがあります。幼少時より内反が続いたり、加齢でまぶたの組織が緩み、このような状態になることがあります。まぶたの中のすじを切ったり、縫い詰めたりして、まぶたが外側に向くよう手術で治療を行います。

そのほか、まぶたはホクロなどの皮膚のできものが生じやすい部分でもありますが、大きくなると、視界の妨げになってきます。まぶたは中に瞼板という軟骨のようない組織があります。

このように形成外科では、細かい縫合や技術を用いて整容的なことも考慮しながら、まぶたの疾患の治療を行っています。

(青森新都市病院形成外科 部長・藤井暁)





## 皮膚や皮下のできもの

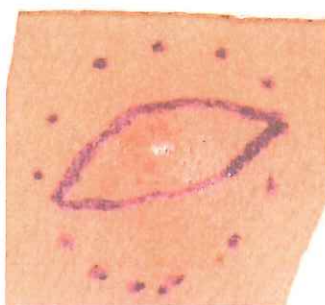
形成外科では、1年に数百件という単位で手術治療を行っています。さまざまな手術を行っています。その半数近くが皮膚や皮膚の下に生じたできもの（皮膚腫瘍・皮下腫瘍）を取る手術となります。その中で一番多いと思われるものに「粉瘤（アテローム）」というできものがあります。よく「脂のかたまり」と言われるもので、皮膚の下に皮膚の表面の組織（表皮）の袋が生じる良性のできものです。生じた袋の中に垢や皮脂がたまっていき、徐々に大きくなります。体中のどこにでも生じますが、多くは背中や首、顔の頬や耳などに生じやすいです。半球状の固まりとして触れることができ、真ん中に小さな穴があり、臭いのする分泌物を出すこともあります。

## 大きくなる前に手術を

ます。なぜできるのかは、はっきりわかっていませんが、ある程度が大きくなったら自然に消えることはなくなります。

治療としては主に手術で摘出となります。形成外科の手術では、丁寧に皮下の袋の組織を周りに剥がして、やはり細かい皮膚縫合で傷を閉じます。粉瘤も大きくなると手術の傷痕が長くなったり、中に膿がたまって赤く腫れ上がることがあります。膿がたまった場合は出口を作って排出して落着かせ、また腫瘍が生じる場合は改めて切除の手術を行います。

感染を起こすと皮膚が固



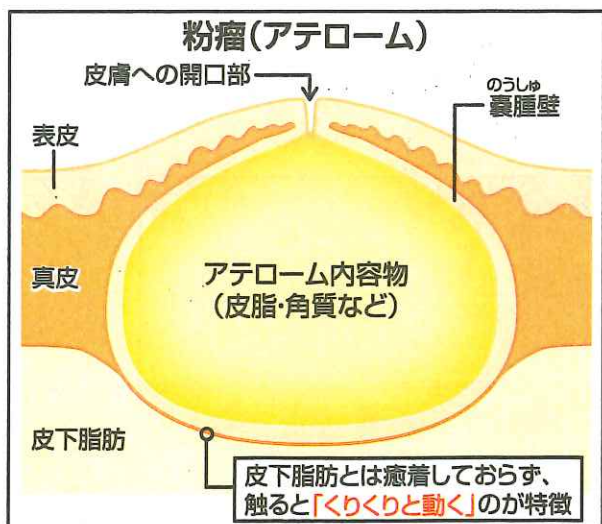
後頸部（のちのけいぶ）にできた粉瘤（3センチ大）

くなり、手術の傷痕がきれいに落ち着かないこともあるので、大きくならないうちに手術治療を受けることが勧められます。

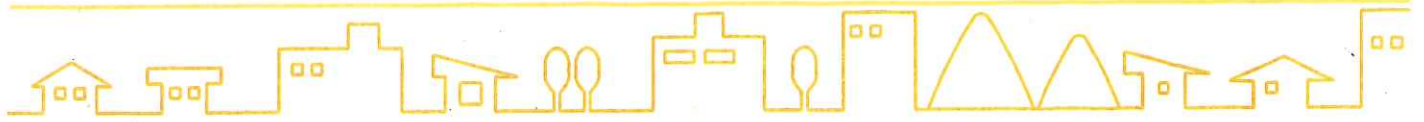皮膚の表面のできものとして、「あざ」があります。あざには、赤あざ、黒あざ、茶あざ、青あざなどいろいろな色のものがあります。小さなあざであれば、形成外科手術できれいに取り除くことができます。手術以外ではそれぞれに効果のあるレーザーを当てる治療がありますが、レーザー治療の専門外来を持つ形成外科や皮膚科で相談されると良いでしょう。

皮膚・皮下のできものには、他にもさまざまなものがありますが、形成外科に相談してもらえば、最も良い方法を選んで、きれいに安全に治すことを検討していきます。

（青森新都市病院形成外科 部長・藤井 暁）







## 陥入爪、腋臭症、毛巣洞など

形成外科では、顔や首など表に露出する部分の手術治療を数多く行っています。が、衣服に隠れた部位で人に相談しづらい、あるいはどここの診療科で治療しているか分からない部位についても、手術などの治療を行っています。

例えば「陥入爪」は、足の指、特に親指の爪が皮膚に刺さって痛みを伴う疾患です。爪の端が切りきれず、深爪の状態になったり、爪が巻いてきて皮膚をわしづかみするようになったりとさまざまな原因があります。

爪が皮膚に刺さって腫れ上がり、腫れるとさらに皮膚に深く刺さるとこの悪循環で、化膿すると歩くたびに痛みを伴い、苦痛を感じながら生活を送ることになります。

## 気になる症状は相談を

爪の陥入する部分を根元から抜去し、爪をつくる爪母という組織を薬剤で処理して生えてこなくする治療を行います。単純な治療ながら、爪が再生してくることもあるため、丁寧に爪を抜去して処理する必要があります。

「腋臭症」はいわゆる「わきが」ですが、現代では清潔な生活習慣が普及して、近寄っただけでわきの臭いがするという方は、ほとんどいないと思われま

す。それでもわきの汗が多く、衣服について汗の痕から臭いがして気になるという方はいるかもしれません。

汗自体に臭いはないので、分泌された汗が細菌で分解された時に臭いを生じるとされます。細菌を抑えるローションを使用した

手術でアポクリン腺という汗を分泌する組織を除去する手術などを行っています。思春期で体の変化が気になり、治療を希望する人がいますが、脇毛が生えて

体がある程度成長してから手術を考えたほうがよいと考えられています。

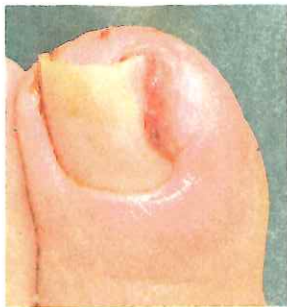「毛巣洞」はお尻の溝の太い毛が擦れて、毛根同士がつながり、皮膚の下に膿がたまるトンネル(瘻孔)ができる疾患です。毛深い方や座る時間が長い仕事を

する人にできることがあり、トンネルを摘出する手術を行います。臀部は縫合した傷が離れやすくなり、しばらく座る姿勢を制限するなど手術後の安静指導を行う必要があります。

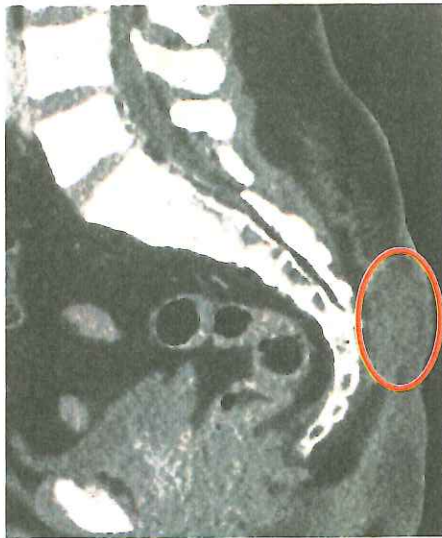形成外科の日常的な診療についてご紹介しましたが、幅広く診療しておりますので、体表の疾患、顔面などの露出部の疾患などは形成外科にご相談されるとよいと思います。

(青森新都市病院形成外科 部長・藤井暁)

|| 終わり ||



足の親指の陥入爪。爪が皮膚に刺さり、肉芽を生じている。



毛巣洞の患者の臀部断面CT写真。尾てい骨上部の皮下に膿(丸で囲んだ部分)がある