笑顔再び

―青森発・形成外科入門

●1●

まぶたを上げる

短命県返上しよう！

短命県返上が叫ばれる一方で、長生きするだけでなく生活の質向上につながる「形成外科」への期待が県内でも高まっています。青森新都市病院（青森市、中島龍夫院長）の形成外科専門医が、これまであまり知られてこなかった診療内容や治療技術を分かりやすく紹介します。

形成外科が扱う疾患の一つに「眼瞼下垂」があります。先天性眼瞼下垂とは、生まれつき瞼が垂れ下がり黒目にかかっている状態です。目を開くための筋肉「眼瞼挙筋」の発育不全によるとされています。これが原因で幼少期に片目で見ることがくせになると「乱視」や「弱視」になることもあります。治療には全身麻酔をして眼瞼下垂短縮前転術を行います。

また、後天性の眼瞼下垂は多くが老人性眼瞼下垂とコンタクトレンズ性眼瞼下垂、アトピー性皮膚炎によるといわれる目のこすり過ぎが原因です。後天性の眼瞼下垂は徐々に進むため症状に気が付きにくく患者は眉毛を上げたり、顎を引くことで下垂を補おうとします。それが肩こり、頭痛や顎関節症などの原因にもなりますが、眼瞼下垂の手術をするとこのような症状は改善します。

眼瞼挙筋が腱膜からずれる、あるいは老化による眼瞼挙筋力の低下で起こります。その

治療で精神負担も軽く

治療としては局所麻酔下に眼瞼挙筋腱膜を瞼板に固定する手術が一般的です。しかし眼瞼挙筋の力が弱すぎる場合には、眼瞼挙筋を前頭筋に連続させ前額の筋肉の力を利用する場合もあります。新都市病院では症例に応じて上まぶたの縁に小さな穴を開け糸で眼瞼挙筋を短縮する方法（いわゆる切らない眼瞼下垂治療）を行っています。切らない眼瞼下垂手術は手術時間が短く傷も少なく、手術後の目つきが手術前と変わらない利点があります。

人間の顔には目、鼻、口、耳など機能的に重要な器官が集中していますが、外観も社会生活を営む上で大切なものです。顔の変形で憂鬱な表情だった患者さんが、手術を受け傷がきれいになると気持ちが朗らかになり、仕事にも学業にも熱が入ってくるのを見てきました。このように外観を治すと患者さんの精神的負担は軽減され社会生活にも良い影響を与えるのです。

医療技術・機器の進歩により、形成外科の手術成績は向上しています。ただ、手術成績は患者さんの体質により個人差があります。形成外科はこうした点にも配慮し、また形態異常の子どもさんの治療に最善を尽くしています。特に複雑な変形を伴う場合は最適と思われる計画で手術の影響を最小限度に抑え最も良い手術結果が得られるように配慮します。

この連載は第2、第4週に掲載します。

形成外科と美容外科

美容外科は正常な形態をより美しくすることですが、形成外科は変形した形態を正常に近づけるための診療科です。美容外科の診療内容は診療科としては形成外科に含まれるため、形成外科のトレーニングを積んだ形成外科医が美容外科を行うのが望ましいとされます。形成外科治療の大部分は保険適応ですが、レーザー治療のごく一部と美容外科治療は自費扱いになります。



眼瞼下垂の治療イメージ

形成外科の対象になる代表的な病気

1.生まれつきの形態異常
- 口唇裂、口蓋裂、眼瞼下垂、耳介の変形
  手足の形態異常

2.外傷（けが）、傷の治りが遅い潰瘍
- 交通事故、やけど
  糖尿病、放射線照射後の皮膚潰瘍

3.皮膚表面の腫瘍（できもの）切除
- 腫瘍切除後の形態異常の修正

4.美容外科
- 二重瞼、隆鼻、乳房形成など

青森新都市病院
中島　龍夫院長

＜なかじま・たつお
1944年生まれ。70年、慶応義塾大学医学部卒業後、同大学形成外科学教室員。88年、藤田保健衛生大学外科学教授。2010年、慶応義塾大学医学部教授、同年、同名誉教授。日本形成外科学会専門医、17年4月から青森新都市病院院長。日本形成外科学会名誉会員、日本レーザー医学会名誉会員など要職多数＞

2017年8月28日　東奥日報　夕刊掲載

笑顔再び

―青森発・形成外科入門

●2●

口元を整える

短命県返上しよう！

口唇（くちびる）は、皮膚の色が白い部分「白唇」や赤色の部分「赤唇」、粘膜など多数の要素から成り立っているほか、上口唇は「人中」「赤唇結節」などの複雑な立体構造を形成しています。食事や発声に重要であるだけでなく、多数の筋肉の共同作用により微妙な動きを行い、喜怒哀楽を表すのに欠かすことのできない部分です。

医学進歩で満足度向上

そのため治療に当たっては縫合線が皮膚のしわに沿い、解剖学的境界線の乱れやひきつれを来さないように外見面でも機能面でも慎重な配慮が必要です。

口唇には、さまざまなあざや腫瘍が発生し、外傷の程度や組織欠損の大きさも状況によって異なるため、手術は口唇の複雑な構造を念頭に置き、手術後の変形を最小限度にとどめる方法により行います。また、犬にかみつかれたり、交通事故などで大きな組織欠損を生じたりした場合は、そのまま縫合するとひどい変形や機能障害を引き起こすため、顔の他の部位から組織を移動します（下口唇の組織を上口唇へ反転移植する場合もあります）。

青森新都市病院では手術中や手術後に各種のレーザー機器を駆使して口唇周囲のあざや傷跡のレーザー治療を行っています。中でもエンライトンレーザーはパルス幅が短く、長い波長なので深くまでレーザー光を届かせることができます。そのため従来は除去困難であった細かな皮下異物や治りにくいあざや色素沈着などに効果を発揮します。手術後のひきつれや加齢によるしわなどのレーザー治療も行っています。赤あざ、黒あざなどの疾患に対しては健康保険が適応となりますが、入れ墨や美容目的のレーザー治療は適応になりません。

生まれつきの形態異常である「口唇裂」「口蓋裂」は約500人に1人の割合で発生します。口唇裂は乳児期に初回手術が行われますが、その治療には傷痕をきれいにするだけでなく、手術の傷跡が顔の成長に影響を及ぼすことなく、摂食や構音（発音）、歯列の状態を考慮した医療を行う必要があります。その後、必要に応じて口唇や鼻の変形を修正し、10歳前後までには、ある程度満足のゆく仕上がりになることが望まれます。

現在でも口唇裂手術後の変形がそのままにされ、社会生活を営む上で大きな障害になっているケースがありますが、最近の発達した手術手技や医療レベルの進歩で、変形した口唇や外鼻の形態を満足できるレベルに改善できます。

このほかにも、口唇にはさまざまな疾患と症状があります。例を挙げると①顔面神経麻痺（まひ）により口角が曲がっている②生まれつき口角が横方向に割れている（巨口症）③けがや熱傷による瘢痕（はんこん）により口が小さくなっている④ひげが部分的に欠損している⑤上口唇が長く間延びして見える⑥上口唇に比べ下顎が突出している―などがあります。

そのような場合でも、青森新都市病院形成外科では神経移植や顔面骨形成術、皮膚弁移植術などを駆使し、整容面、機能面で良い結果が得られる治療を目指しています。

（青森新都市病院長・中島龍夫）

▽訂正　8月28日付本欄の筆者略歴で、慶応義塾大学医学部教授就任は1998年でした。

この連載は第2、第4週に掲載します。

口唇周囲の形成外科疾患

あざや血管腫、悪性腫瘍など種々のできもの、口唇裂などの生まれつきの形態異常や熱傷、交通事故などによる組織損傷の修復などに分けられます。治療に当たっては性別と年齢を考慮し、しわやひげの状態を念頭に置いて適切な手術法を決定します。口唇全層にわたる大きな欠損では周囲からの組織移植が必要になりますが、整容面、機能面の修復だけでなく、手術後の変形を最小限度にとどめる配慮が必要です。



「左完全唇顎裂」の治療イメージ

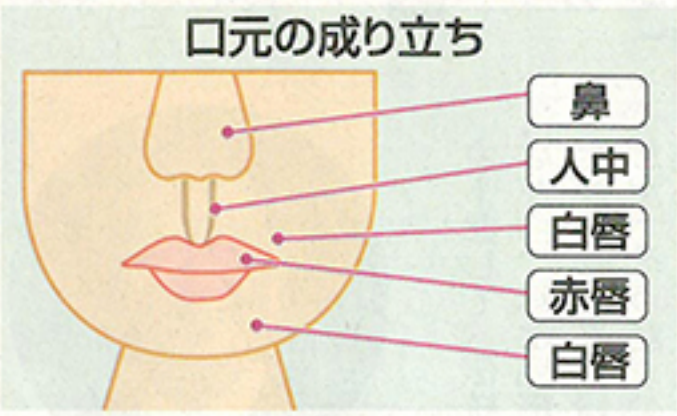

東奥日報　2017年9月11日　夕刊に掲載

傷痕を消す

笑顔再び

―青森発・形成外科入門

●3●

ケロイドなどの最新治療法

「ケロイド」「肥厚性瘢痕」は体質、年齢、体の部位によって治療法が異なるため、専門的知識が必要になります。治療には傷の圧迫療法など、さまざまな保存治療や内服療法が行われますが、最近では「色素レーザー」「ヤグレーザー」などを照射することも有効な治療手段となっています。傷のひきつれが強いケースでは、皮膚移植によって組織にかかる緊張を緩め、機能的な障害を軽減するようにします。

形成外科の治療目標の一つは傷痕をきれいにすることです。傷痕は、白い線状のものからケロイドのように赤く盛り上がったものまで、外観はさまざま。傷痕の幅が広く大きな場合は、手術によって緊張がかからないように特別な手技と器械で縫合します。

傷は一般に縫合後、約1週間たつと接着するので抜糸を行います。その後は炎症反応により、いったん硬くなりますが3カ月目ごろから赤みや硬さが減少し、6カ月から1年で白い傷痕になります。

しかし、形成外科的な治療手段で万全を尽くしても傷痕が目立つ場合があり、盛り上がりが引かない状態を「肥厚性瘢痕」と呼び、周囲へ引き続き拡大していく場合を「ケロイド」と呼びます。

肥厚性瘢痕やケロイドは、傷痕が硬く盛り上がり皮膚の伸展性に欠けるので、ひきつれのために運動時の機能障害を引き起こします。前胸部、肩などによく生じ、発生率は体の部位によって異なり、個人の体質にも影響されます。人種的には黒人に多く白人には少なく、日本人はその中間程度です。また、小学校高学年から思春期にかけて起こりやすく、成長するにしたがって症状に改善が見られるように年齢的要素も関係します。

治療にはステロイド含有テープとスポンジによる圧迫療法などが用いられますが、改善しない場合は副腎皮質ホルモン薬を肥厚性瘢痕部に直接注入します。

最近の治療法では「Qスイッチルビーレーザー」「色素レーザー」「ピコレーザー」「アイコン」などを照射して毛細血管にダメージを与え、傷痕の過剰な生体反応を抑える方法も効果的です。また、手術前から抗アレルギー薬の「トラニラスト」を服用すると、皮膚繊維芽細胞の増殖が抑制されるので肥厚性瘢痕の発生をある程度抑えることができます。

負担少ない植皮術選択

これらの治療で効果が上がらない時には、患者さんの体の他の部位から採取した皮膚を、組織が不足している部分へ移植する植皮術を行います。しかし、植皮が生着しても体の採皮部に傷痕を残すようでは手術は100パーセント成功したとはいえません。

青森新都市病院は、こうした植皮術で、頭の表面の皮膚を移植材料として利用しています。頭の傷痕は治りがよく、頭皮を薄く採取しても深い部分には毛根が温存されているため、髪が伸びてしまえば傷痕は外見上全く目立ちません。頭皮の色調は顔の色に近く、明るくピンク色をしているため顔や手などに良い適応があります。

一方、難治性のケロイドに対しては放射線療法が選択されることもありますが、放射性皮膚炎などの副作用に注意する必要があります。専門医に相談して各種治療法の利点と欠点をよく説明してもらってから治療を行いましょう。

（青森新都市病院長・中島龍夫）

この連載は第2、第4週に掲載します。

返上しよう！短命県

上口唇外傷の治療イメージ

※鼻の左右A、Bの組織を上唇に移植、整形

黒あざなどに治療効果がある「Qスイッチルビーレーザー」＝写真上。「色素レーザー」＝同下＝は血管種などの赤あざの治療に利用される

東奥日報　2017年9月25日　夕刊に掲載

笑顔再び

―青森発・形成外科入門

●4●

顔面外傷

整容性と機能性 両立

全体バランスを考慮

不幸にも顔のケガを負ってしまった場合、きれいに、丁寧に治療されることは誰もが望むことだと思われます。顔は複雑な形態で、かつ重要な器官を含むため、全体的なバランスを考慮しながら治療する必要があります。形成外科医は顔を扱う専門家として、機能性と整容性(見た目のきれいさ)を両立させつつ、顔の外傷で生じた損傷部位を可能な限り元に近い状態に修復することを目指しています。

短命県返上しよう！

顔は常に露出しているためケガを受けやすい部位です。顔のケガは整容面と機能面を両立して治療していく必要があり、形成外科が得意とする分野です。顔面外傷は大きく分けて皮膚軟部組織損傷と、顔面骨骨折に分けられます。

まず、皮膚軟部組織損傷ですが、顔には重要な器官が集中しています。その中で形成外科が取り扱う器官として、顔面神経・涙道(涙の通る管)・耳下腺・耳下腺管（唾液を作る組織と唾液の通る管）があります。

特に顔面神経は顔の動きに関与し表情をつくるために重要な神経です。顔面神経が損傷されると、眉毛が上がらなくなったり、目が閉じられなくなったり、口元が動かなくなるなどの症状を起こします。治療は損傷された神経を手術でつなぐことが必要です。損傷してから1年以上経過すると顔を動かす筋肉の機能が失われてしまいます。その場合は「顔面神経麻痺」として治療を行います。

形成外科では、軽微に考えられがちな顔面の擦り傷や切り傷に対しても、前記の重要な器官に損傷がないかどうかを確認しつつ創傷治癒が速やかに進むように治療していきます。

顔のケガでは皮膚軟部組織のみならず、顔の骨格を形成する顔面骨が損傷される可能性があります。このような顔面骨骨折も形成外科が得意とする分野です。顔面骨は非常に複雑な形をしており「顔」の形態と機能に重要な役割を果たしています。

顔面骨骨折が生じやすい部分として前頭骨（額）、眼窩（眼球を納めている箱型の骨）、鼻骨・篩骨（鼻とその奥にある骨）、頬骨、上顎骨、下顎骨があります。顔面骨骨折では、骨折した部位によって、眼球の動きが悪くなったり、かみ合わせが悪くなったりなどさまざまな機能的な障害が出現します。また、顔の形をつくる土台が壊れるため、顔の変形が生じます。

手術に適切な時期と手術の方法は、骨折の部位や状態によって異なりますが、治療は、骨折でずれた骨を元の位置に戻し固定するための手術が行われるのが一般的です。

骨折した部位にアプローチするため、顔の一部を切開するのですが、形成外科ではこの手術痕が最終的に目立たないように配慮しつつ治療します。さらにかみ合わせなどの機能面も、当院の歯科と協力しつつ、元に戻していきます。

骨の固定はチタン製の小さなネジとプレートを用います。最近では吸収性素材のネジ、プレートも使用します。

形成外科では、顔面という特殊部位を扱う専門家として、整容性と機能性を両立した治療を目指しています。

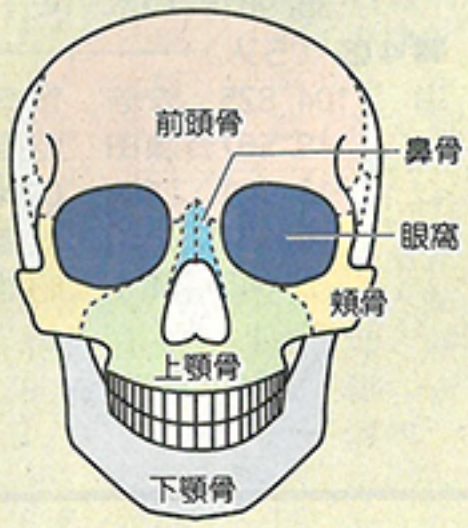

顔面骨骨折が生じやすい部分

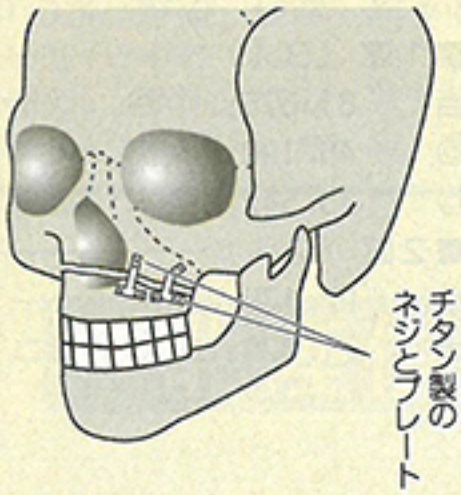

上顎骨骨折の固定例

青森新都市病院形成外科
岩嵜　大輔科長

＜いわさき・だいすけ　1976年生まれ。2005年、北海道大学医学部卒業後、北海道大学病院、北見赤十字病院、帯広厚生病院などに勤務。17年３月、医学博士号を取得。日本形成外科学会専門医。同年４月から青森新都市病院形成外科科長。専門分野は形成外科一般、顎顔面外科、マイクロサージャリー、皮膚悪性腫瘍＞

この連載は第2、第4週に掲載します。

東奥日報　2017年10月23日　夕刊に掲載

笑顔再び

―青森発・形成外科入門

●5●

あざの治療

レーザー、切除が一般的

進化するレーザー治療

生まれつきのあざには、さまざまなものがあります。その多くは、生命に危険を及ぼすものではありませんが、病変は目に見えるため悩みの原因となることがあります。特に顔面などの露出部にあざがある場合、患者とその家族に長年にわたる精神的苦痛を与えます。近年、新しいレーザー装置が開発され、難治性のあざが治療可能となりつつあります。形成外科では、レーザー治療以外に外科的治療も併せて、あざの治療を行っています。

生まれつきのあざは、整容面で患者さんとその家族に長年にわたって心理的な負担を生じさせます。あざには大きく分けて、いぼ状のあざ、黒あざ、赤あざ、青あざ、茶あざ―などがあります。

いぼ状のあざは、皮膚表面が列状に盛り上がる表皮母斑と、皮膚のさまざまな成分が混ざって黄色面をつくる脂腺母斑があります。

脂腺母斑は、年齢とともに徐々に盛り上がっていぼ状になり、茶褐色へと変化します。脂腺母斑の上には皮膚がんができる可能性があるとされております。治療はレーザーや切除手術が一般的です。

黒あざは、母斑細胞が皮膚の表面近くに集まって色素をつくるためにできる、黒色に見えるあざです。「ほくろ」と言われる小さなものから、大きな広がりを持つ「母斑」と言われるものまであります。大きな母斑からは、がんができる可能性もあります。

治療方法はさまざまで、レーザーで薄くしていく方法とメスで切除する方法に分かれます。大きなものは何回かに分けて手術をしたり、皮膚を移植したり、周りの皮膚を広げたりと、さまざまな工夫をします。

赤あざは、皮膚の血管が異常に広がってできるあざです。皮膚表面に均一に広がるものは「単純性血管腫」と呼ばれるものが多く、長い時間の経過で少しずつ盛り上がるものもあります。

また、生まれてからすぐに盛り上がるものには「乳児血管腫」と呼ばれるものが多いです。特に目の周りで大きくなるものでは、視力低下をきたすなどさまざまな障害を生じる可能性があるため、早めの積極的な治療が必要となります。治療は色素レーザーが適応になる場合が多いです。

青あざは、色素細胞が皮膚の深いところに集まってできるあざです。蒙古斑は、ほとんどの人のお尻や背中にあって、学童期には自然に消えていきますが、足や腕など通常できない場所にあるものは異所性蒙古斑と呼び、消えにくいため治療の対象になることがあります。

目の周りや頬を中心とした片側顔面にできる青あざの代表には太田母斑があります。青あざの治療にはレーザーが良く反応し、顔面などの露出部では主にレーザーを用いた治療が行われています。

茶あざは、皮膚の色をつくるメラニンが皮膚の浅いところに増えてできる、平らな茶色のあざです。扁平母斑がその代表で、治療にはレーザーや切除の手術が行われます。

当科では、今回紹介したあざに対して治療効果のある各種レーザーをそろえております。さらに小児に対しては全身麻酔も含めた治療が可能な態勢を整えております。気になるあざがありましたらご相談ください。

（青森新都市病院形成外科長・岩寄大輔）

この連載は第2、第4週に掲載します。

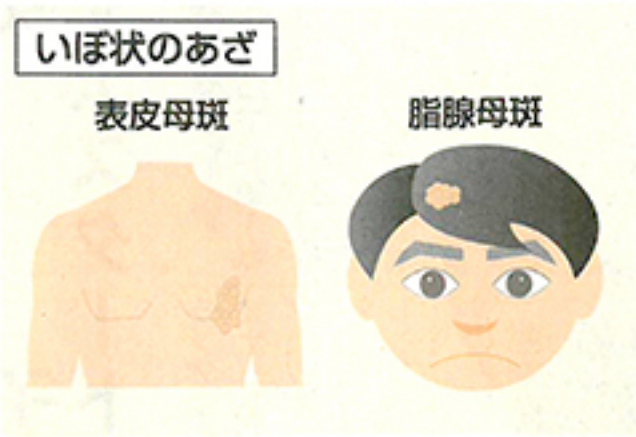

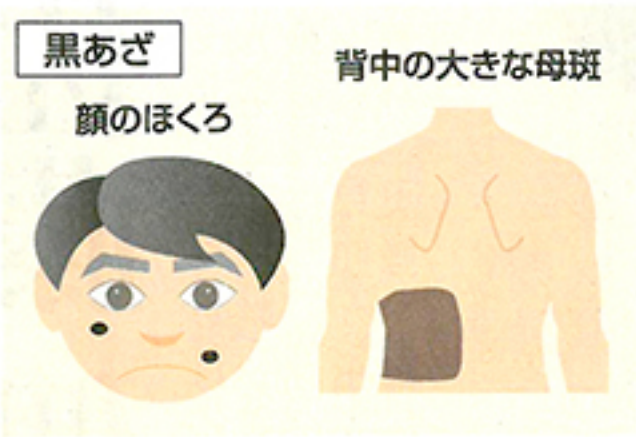

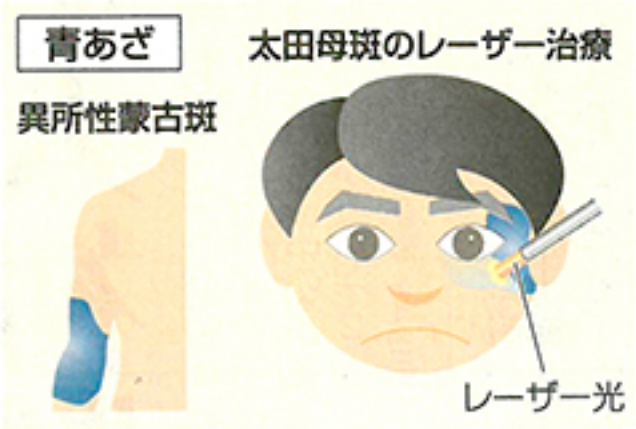

短命県返上しよう！

乳房再建

笑顔再び

―青森発・形成外科入門

●6●

短命県返上しよう！

形成外科は、悪性腫瘍（がん）の手術によって形態や機能が著しく障害された部位を再建・修復する外科的治療も行っております。最近では、乳がん手術によって損なわれた乳房の形を元に戻すために行う乳房再建術も形成外科が行う重要な治療の一つとなっております。

乳房再建手術には大きく分けて、患者さんの体の組織（自家組織）を使用して再建する方法と、シリコン・インプラントなど人工物を挿入する方法があります。単一の方法では、きれいに再建できない場合は、自家組織とインプラントを併用することもあります。

患者さんの体の組織を使う手術では、背中やおなかの筋肉、皮膚、脂肪組織を乳がん切除部位に移植する方法が一般的です。それぞれ、広背筋皮弁法、腹直筋皮弁法などと呼ばれています。どの方法を選択するかは、乳がんの切除範囲の大きさや、患者さんの元の乳房の大きさで決定します。

自家組織、人工物 併用も

手術時間が長く、傷あと（背中や腹部）が残るという面がありますが、自身の体の組織を使うので、人工物と比較して柔らかく温かな自然な乳房を再建することができます。傷あとに関しても、形成外科的治療で薄くしていくことが可能です。

人工物を使って再建する方法は、自家組織を使う方法と比較して時間的・経済的・身体的な負担が小さいという良さがあります。インプラントを入れる前に、ティッシュ・エキスパンダー（組織拡張器）を大胸筋の下に挿入して、胸の皮膚と筋肉を伸ばすことが一般的です。

この人工物を使った乳房再建は最近では健康保険の対象となっております。人工物を使用する方法は、自家組織と比較して「手術時間が短い」「傷あとが少ない」といったメリットがありますが、感染症を招いたり、インプラントの周囲に薄く硬い膜が生じて痛むという合併症（被膜拘縮）が起きることがあります。

このように、現在乳がん術後の乳房再建の方法は、さまざまな手術法が開発されております。形成外科では、患者さんの個々の状況に合わせて治療を選択し、失われた乳房を元に戻すことを目指します。

（青森新都市病院形成外科長・岩嵜大輔）

＝終わり＝

がん治療の延長線

乳がん治療によって、失ってしまったり、変形してしまった乳房を元に近い形に戻す一連の外科的治療が「乳房再建術」と呼ばれます。近年では、シリコン・インプラントを用いた乳房再建も健康保険の適応となっています。乳房再建は、がん治療の延長線上にあるため、乳腺外科医と連携しつつ適切な再建方法や再建時期を選択していくことが重要です。

患者の体の組織を使った乳房再建

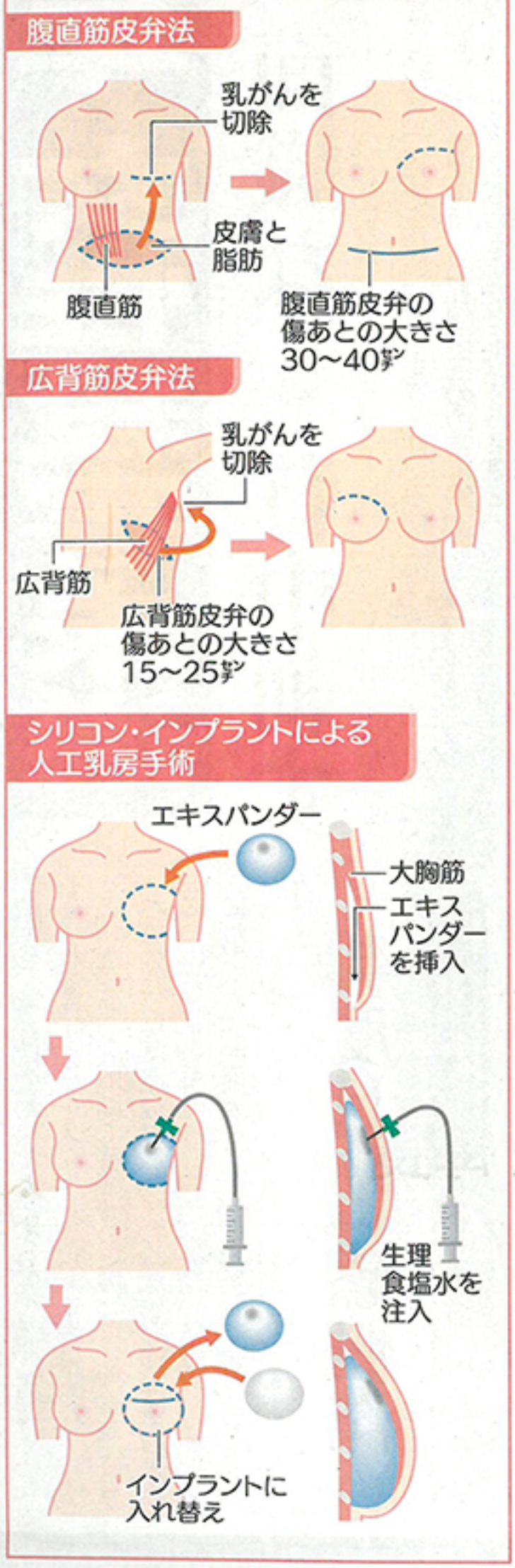

東奥日報　2017年11月27日　夕刊に掲載